

Revista Brasileira de Odontologia Legal – RBOL

ISSN 2359-3466

<http://www.portalabol.com.br/rbol.html>



Odontologia Legal

A IMPORTÂNCIA DO CONHECIMENTO ESPECIALIZADO DO CIRURGIÃO-DENTISTA NAS EQUIPES DE PERÍCIA OFICIAL DO BRASIL

The importance of the dentist's specialized knowledge into Brazilian forensic team

Vanessa RIBAS-E-SILVA¹, Andrea Sayuri Silveira Dias TERADA², Ricardo Henrique Alves da SILVA³

¹ Especialista em Odontologia Legal – FORP/USP, Ribeirão Preto, São Paulo, Brasil

² Doutoranda em Ciências – FMRP/USP, Ribeirão Preto, São Paulo, Brasil

³ Professor Doutor – Odontologia Legal, Departamento de Estomatologia, Saúde Coletiva e Odontologia Legal, FORP-USP, Ribeirão Preto, São Paulo, Brasil

Informação sobre o artigo

Recebido: 25 Abril 2015

Aceito em: 20 Agosto 2015

Autor para correspondência

Vanessa Ribas e Silva
USP – Faculdade de Odontologia de Ribeirão Preto –
Área de Odontologia Legal
Avenida do Café, s/n, Bairro Monte Alegre, CEP: 14040-
904 Ribeirão Preto-SP, Brasil
E-mail: dravanessars@gmail.com

RESUMO

A Odontologia Legal como ciência forense envolve apropriada avaliação, preparação e apresentação das evidências odontológicas a serviço da justiça. O campo de ação do cirurgião-dentista nas equipes periciais dos Institutos oficiais de perícia restringe-se à análise de dados odontológicos, mas pode se estender a outras áreas, se as circunstâncias exigirem. No entanto, apesar de seu relevante papel no processo de identificação humana, na identificação e interpretação de vestígios correlatos como marcas de mordida e impressões labiais, no exame e avaliação de lesões corporais que atingem o sistema estomatognático, além de outras atribuições, o quadro de colaboradores permanentes de diversas Instituições de perícia oficial não conta com a participação desses profissionais, provavelmente implicando insuficiência de análise técnico-científica adequada e subestimação de evidências disponíveis. Uma abordagem multidisciplinar, que inclui o cirurgião-dentista na equipe pericial, representa benefícios à vítima e suas famílias, permitindo o desenlace da investigação criminal, com possibilidade de identificação e punição do transgressor. O objetivo desse estudo foi, por meio de uma revisão de literatura, apresentar o papel dos peritos cirurgiões-dentistas, detentores de um conhecimento especializado, como integrantes do quadro oficial de atuação pericial,

demonstrando suas contribuições, peculiaridades e importância. Observou-se a notável relevância da Odontologia em diversos aspectos da esfera criminal e a unânime concordância sobre a necessidade da alocação de profissional dessa área nos Institutos oficiais de perícia. Entretanto, mesmo com inúmeros trabalhos publicados, abordando as diversas peculiaridades do presente tema, o desafio de novas pesquisas implica aprimorar a precisão dos parâmetros pertinentes procurando minimizar suas limitações.

PALAVRAS-CHAVE

Odontologia Legal; Prova Pericial; Identificação de Vítimas; Antropologia Forense.

INTRODUÇÃO

A Odontologia Legal, como parte importante das Ciências Forenses¹, engloba o adequado exame, manuseio, preparação e apresentação das evidências odontológicas a serviço da Justiça². No entanto, nem todos os serviços de perícia oficial contam com a participação de cirurgiões-dentistas¹, no quadro permanente de funcionários, implicando insuficiência de análise técnico-científica adequada e subestimação de evidências disponíveis.

Na esfera criminal, a área de atuação do cirurgião-dentista restringe-se aos exames dos eventos relacionados com sua área de competência, mas pode estender-se a outras áreas, se as circunstâncias o exigirem³, englobando, no seu extenso leque de atribuições: identificação humana de cadáveres desconhecidos (corpos dilacerados, carbonizados,

macerados, em avançado estado de putrefação ou esqueletização, vítimas de acidentes fatais ou em massa); estabelecimento de perfil odontológico ou bioantropológico - com determinação de sexo e estimativa de idade, ancestralidade e estatura; perícias no vivo, objetivando identificação ou exclusão em casos de suspeitos de crimes, estimativa de idade em delinquentes ou indivíduos sem registro civil, avaliação de danos provenientes de lesões corporais que envolvam o aparelho estomatognático ou, ainda, identificação de sinais de abuso infantil; identificação e avaliação de marcas de mordida e impressões labiais, e coleta de material biológico de ambas, ou mesmo dos dentes; identificação e comparação das rugosidades palatinas; diagnóstico de manchas ou líquidos provenientes da cavidade oral ou nela contidos; perícias em vestígios

correlatos, como próteses odontológicas ou objetos inanimados com marcas de mordida impressas, encontrados em locais de crime; reconstrução facial baseada em evidência esquelética^{3,4}.

Os benefícios de uma abordagem multidisciplinar, que inclua o cirurgião-dentista na equipe pericial, estendem-se à vítima e suas famílias, permitindo o desenlace da investigação criminal com possibilidade de identificação e punição do transgressor.

O objetivo desse estudo foi, por meio de uma revisão de literatura, apresentar o papel dos peritos cirurgiões-dentistas, detentores de um conhecimento especializado, como integrantes do quadro oficial de atuação pericial, demonstrando suas contribuições, peculiaridades e importância.

REVISÃO DE LITERATURA

O cirurgião-dentista exerce atividades no âmbito criminal, prerrogativa prevista na Lei nº 5.081/66⁵, vinculado aos Órgãos de perícias oficiais, denominados Instituto de Medicina Legal (IML), Instituto de Criminalística (IC) ou Instituto Geral de Perícias (IGP), por

meio de investidura em cargo público de perito odontologista ou perito criminal, figurando-se responsável pela análise das questões criminais que envolvam aspectos odontológicos por meio de diferentes tipos de perícia⁶, de acordo com as competências determinadas pelo Conselho Federal de Odontologia³ ou pela Lei nº 12.030/2009⁷, lei esta que reconheceu os referidos cargos como de peritos oficiais, exigindo concurso público para o provimento do cargo na área específica de atuação profissional.

No exame necroscópico da cavidade bucal compete ao odontologista ou perito criminal cirurgião-dentista a escolha da forma mais viável de acesso, dependendo do grau de rigidez cadavérica ou da aderência dos músculos faciais aos ossos nos casos de carbonização, o que dificulta adequado exame intrabucal e realização de radiografias, sugerindo-se em tais situações, para evitar demasiada aplicação de forças e provável destruição de ossos e elementos dentais, o descolamento do retalho mucoperiosteal e a remoção dos maxilares com secção de côndilos,

se necessário⁸. O exame minucioso das estruturas concernentes demonstra-se fundamental para o adequado registro do perfil odontológico *post-mortem*⁴.

A análise dos dados odontológicos, como método primário de identificação humana estabelecido pela INTERPOL⁹, apresenta-se como metodologia eficaz, segura, prática e confiável, baseada em critérios de qualidade científica incontestáveis¹⁰. Tanto os dentes quanto os ossos do complexo craniofacial apresentam natureza morfológicamente individualizadora¹¹, peculiar e valiosa para a identificação humana¹². Ademais, além de constituídos pelos tecidos mais resistentes do corpo humano tanto à ação de determinadas energias ambientais vulnerantes quanto à degradação *post-mortem*¹³, os dentes ocupam posição anatômica privilegiada, protegida por lábios, língua e bochechas, normalmente representando as últimas estruturas a sofrerem danos frente a agressões externas, como a carbonização^{14,8}. Tal condição permite a preservação de características dentais extrínsecas¹⁵, além de sua

utilização como fonte de material biológico para análise de DNA¹⁶, que em alguns casos compreende a única forma possível de estipular uma identificação positiva, devido à ausência ou condições insatisfatórias de uma amostra padrão anterior¹⁷.

O processo de identificação comparativo por meios odontológicos fundamenta-se em três etapas: registro pormenorizado dos dados encontrados *post-mortem*, análise da documentação *ante-mortem* disponível e confronto entre as informações obtidas, considerando-se o mesmo ponto de referência⁶, e coloca-se como qualitativo, dependente do potencial de individualização de determinado ponto coincidente observado, e não de um número mínimo de pontos congruentes necessários, pois a presença de características concordantes nem sempre significa que são individualizadoras, e apenas um ponto correspondente, com aspecto singular, pode capacitar a determinação de uma identidade positiva^{12,13,18}. A singularidade da anatomia odontológica, somada aos tratamentos eventualmente realizados, se expressa tão

particular quanto as impressões digitais^{19,20}.

Os aspectos de interesse na prática pericial de identificação humana são inúmeros, assentando-se valiosas as considerações e anotações sobre dentes presentes e ausentes, posição, morfologia e patologia coronoradiculares, anomalias, alterações decorrentes de hábitos e tratamentos odontológicos realizados¹⁵. Assim, elementos encontrados nos registros odontológicos *ante-mortem* (preenchimento completo do odontograma; planejamento e evolução do tratamento; anotações sobre particularidades morforradiográficas dos elementos dentais e áreas circundantes; radiografias; modelos de gesso; imagens extra e intrabucais)¹⁶, e dados odontológicos coletados *post-mortem* (forma, alinhamento e oclusão dos arcos dentais; número e posição de dentes presentes e ausentes; características dentais individuais, como morfologia coronária e radicular, fraturas, padrão de desgaste ou oclusão, anomalias de tamanho, forma e cor; condição, anomalias ou patologias dos tecidos duros e moles quando presentes; padrão de trabeculado

ósseo e seio maxilar; tamanho, forma, posição e material das restaurações presentes, além de presença e posição de superfícies cariadas; material e forma de dentaduras ou outros dispositivos)⁴, são de alta relevância para permitir um adequado confronto de informações^{4,15,16}.

Em indivíduos edêntulos, ou com elementos dentais perdidos ou extraviados, as rugosidades palatinas podem ser de grande valia, embora igualmente necessitem registros *ante-mortem* para comparação, como modelos ou fotografias intrabucais²¹. Tais características são únicas para cada indivíduo e imutáveis por toda a vida, pois não mudam com o crescimento, se refazem após trauma ou remoção cirúrgica e ainda estão presentes por certo período de tempo após a morte¹⁶.

Quando não há disponibilidade de registros odontológicos *ante-mortem*, a possibilidade de estabelecer uma identidade a partir de recursos alternativos, como fotografias ou vídeos, revela-se ocasionalmente viável, comum em vítimas infantis, especialmente na condição de anomalias presentes (mesiodens, incisivos laterais

conóides, macrodontia ou hipoplasia de esmalte, geminação e fusão, cúspide em garra de incisivos laterais superiores, dilaceração radicular, *dens in dente*, taurodontismo e dentes supranumerários) apresentarem-se visíveis nas fontes alternativas referidas²². Portanto, o papel das anomalias dentais, especialmente as que afetam a forma e o tamanho dos dentes anteriores, não pode ser subestimado^{19,22}.

Na falta de uma provável identidade, impossibilidade de aplicação dos demais métodos de identificação humana, ou ainda ausência de registros odontológicos *ante-mortem* disponíveis, preconiza-se estabelecer um perfil odontológico *post-mortem*, para eventual confronto posterior, além de um perfil bioantropológico, aplicando conhecimentos da Antropologia²¹. O exame antropológico, baseado na tétrade antropométrica: determinação de sexo e estimativa de idade, estatura e ancestralidade, não permite a individualização, mas direciona ou reduz o leque de buscas por pessoas desaparecidas, com intuito de obter, se possível, registros *ante-mortem* para a realização do

confronto odontolegal¹¹.

Embora a pelve apresente o maior dimorfismo sexual, nem sempre é encontrado um esqueleto completo e preservado. Desse modo, a análise odontolegal permite a determinação de sexo pela inspeção direta do formato e tamanho dos dentes, comprimento radicular, diâmetro coronário e dimorfismo no canino². Quanto à morfologia, indivíduos do sexo masculino apresentam dentes relativamente mais volumosos, principalmente canino e segundo molar, e menor discrepância de diâmetro mesiodistal entre incisivos centrais e laterais superiores^{4,23}. Métodos mais avançados estipulam-se por exame microscópico para confirmar a presença ou ausência da cromatina Y, e análise da proteína do esmalte pela técnica da PCR, uma vez que há diferença no tamanho e padrão da sequência de nucleotídeos da proteína matriz do esmalte entre homens e mulheres^{2,4}. A análise de DNA, isolando o gene amelogenina, ressalta resultados muito precisos, mesmo com mínimas quantidades de material biológico¹³. A morfologia do crânio pode auxiliar de forma satisfatória, pela observação de

características preconizadas: inclinação do osso frontal, glabella, saliência dos arcos supraciliares, extensão zigomática, processos mastoideos e ângulo goníaco mandibular¹³. Em crianças, como o desenvolvimento do crânio posterior apresenta-se mais acelerado no sexo feminino, mas a velocidade de calcificação dos dentes semelhante em ambos os sexos, se a estimativa de idade obtida a partir desses parâmetros for coincidente, é menino, se diferente, menina²³. Um marcado dimorfismo sexual apresenta-se pela finalização do crescimento manifestar-se mais precoce nas mulheres que nos homens, em aproximadamente um ano²⁰.

Os dentes representam uma ferramenta importante na estimativa de idade, e as técnicas utilizadas dependem do objetivo pretendido²³. Em crianças, analisa-se o crescimento e desenvolvimento dos dentes e maxilares pela correlação dos diferentes estágios observados na radiografia com esquemas e diagramas padronizados dos estágios de desenvolvimento^{2,23}. Dentre esses métodos, destacam-se os de Demirjian, de Nolla, de Schouler e Massler, de Moorrees e

de Nicodemo, Moraes e Medici Filho²⁰. As radiografias permitem observar estágios morfológicamente distintos de mineralização, graus de formação coronoradicular, estágios de erupção e transição da dentição mista para permanente¹³. Em adultos, o grau de precisão não se apresenta tão confiável quanto em crianças e adultos jovens²³, mas algumas técnicas como linhas incrementais de cimento e análise da translucidez da dentina mostram-se seguras¹³, assim como a técnica da racemização do ácido aspártico da dentina, com grau de confiabilidade de aproximadamente quatro anos¹⁸, além de alguns métodos conhecidos como Gustafson, Cameriere²³ e Lamedin²⁰. Para indivíduos por volta dos 18 anos, preconiza-se como parâmetro a análise do desenvolvimento do terceiro molar por meio de radiografias¹³, idade crítica questionável também em vivos, principalmente em indivíduos sem idade comprovada, sem documentos disponíveis ou em jovens delinquentes, sem documentação ou com documentação duvidosa²⁰. Características baseadas na observação do crânio também

contribuem, como a análise da soldadura das suturas cranianas². A análise dos dentes em desenvolvimento ainda pode fornecer informações sobre idade fetal, possibilidade de existência independente e período de sobrevivência pós nascimento, a partir da visualização, nos germes dentais em desenvolvimento retirados dos maxilares, de linha hipomineralizada no esmalte, com claro limite entre extensão de formação coronária pré e pós-natal pelos incrementos de esmalte adjacentes, indicando que o feto nasceu vivo e sobreviveu alguns dias²⁴.

Para a estimativa de estatura, na indisponibilidade do exame em ossos longos, e considerando que existe uma proporcionalidade entre os diâmetros dos dentes e a altura do indivíduo, preconiza-se a aplicação do Índice de Carrea, pela análise das dimensões de determinados dentes, com inserção dos resultados em uma fórmula matemática²⁵.

A estimativa de ancestralidade apoia-se na morfologia do crânio e em estudos sobre incidência de aparecimento nas populações de características dentais

específicas²¹. Caucasianos apresentam reduzido número de cúspides, mas alta prevalência de cúspides de Carabelli, sistema raso de fissuras e sulcos e primeiros molares inferiores normalmente mais longos e estreitos, diferente dos negros, cujos dentes apresentam-se mais curtos e largos, com complexo sistema de fissuras e número anormal de cúspides^{13,23}. Asiáticos frequentemente apresentam incisivos em formato de pá e sistema de fissuras e sulcos complexo²³.

Eventualmente podem-se pressupor hábitos e condições sistêmicas pela análise odontológica: pigmentação dental por tabagismo; má formação dental por desordens genéticas; reduzida densidade dos ossos maxilares por osteoporose; erosões na superfície dos dentes por refluxo, transtornos alimentares como bulimia ou exposição a substâncias químicas; lesões dentais características por exposição à radiação, defeitos de formatos característicos nas superfícies incisais dos dentes anteriores em consequência da frequente apreensão de objetos, indicando provável profissão²³.

Nos casos de desastre em

massa, caracterizados geralmente por número elevado de vítimas, os dentes e materiais odontológicos, por sua característica de resistência à ação de fatores ambientais, muitas vezes representam a única possibilidade de identificar um indivíduo²⁶.

Mesmo na impossibilidade de confronto direto das características odontológicas, dentes representam possível fonte de material genético¹⁶. No exame de cadáveres humanos em estado avançado de decomposição ou fragmentados, recomenda-se a extração de DNA dos dentes, devido à facilidade de manuseio e melhor conservação, pois suas estruturas duras representam um arcabouço propiciador de meio estável para o material biológico pulpar, e sugere-se que sejam escolhidos dentes molares e pré-molares, devido à localização mais protegida dos mesmos na cavidade oral e maior quantidade de material genético pelo tamanho¹⁷. Tal extração pode ser por trituração, secção vertical ou horizontal ou acesso endodôntico, embora se preconize as duas últimas por preservar as características da peça dental, ainda permitindo eventual confronto

se necessário, e a presença de tratamentos endodônticos ou necrose pulpar com contaminação microbiana gera a necessidade de extrair material genético da dentina ou do cimento²⁷.

O emprego da reconstrução facial forense notabiliza-se como alternativa de criar uma imagem reconhecível de um indivíduo desconhecido, na tentativa de permitir um possível reconhecimento que sirva de ponto de partida na procura de outras evidências, por meio de técnica baseada na aplicação de medidas antropológicas, padrão de espessura de tecidos moles faciais em pontos específicos, de forma manual ou computadorizada. Esse método não leva a uma identificação positiva, mas é considerado auxiliar do processo de identificação humana⁹.

As impressões labiais, com características individuais únicas, relacionam-se com uma cena de crime a partir de roupas, xícaras, copos, cigarros, janelas, papéis, selos, e sua importância para a identificação humana, *ante-mortem* ou *post-mortem*, é aceita na justiça criminal, a depender do caso, apesar de certas limitações:

deformação após 24 horas do óbito, o que requer registro antes desse período para evitar dados equivocados, e complexidade de interpretação quando as linhas não se encontram bem delineadas, dificultando o processo a menos que características peculiares estejam presentes²¹. Em locais de crime, possivelmente atente-se para limpar as impressões digitais, mas provavelmente não para as impressões labiais, o que demanda treinamento aos peritos de local de crime para atenção a tais evidências, assim como às marcas de mordida, eventualmente em superfícies inanimadas como chocolate, frutas, queijo, gomas de mascar, uma vez que ambos os tipos de impressão possibilitam relacionar um indivíduo ao ato ilícito periciado^{28,29}, não apenas pelas características morfológicas, mas também pela possibilidade de extração de material biológico, mesmo que em mínimas quantidades, para análise de DNA, estabelecendo vínculo ou excluindo um suspeito^{16,30}.

Marcas de mordida encontram-se também na pele humana, tanto de vítimas quanto de ofensores, respectivamente

representando comportamento dominador ou de defesa, e frequentemente associam-se com crimes sexuais, brigas violentas e abuso infantil, normalmente apresentando-se em diversas partes do corpo, como seios e pernas em mulheres e costas e ombros em homens, ou múltiplas em uma mesma área, como braços e mãos em situações de defesa²⁹.

O exame pericial em danos decorrentes de lesões corporais que atingem a região de cabeça e pescoço, em função de agressão, acidente, erro profissional ou abuso infantil, figura prerrogativas previstas na Lei nº 5.081/66⁵. O registro pormenorizado das eventuais lesões encontradas no complexo bucomaxilofacial, quanto à natureza, localização, extensão, coloração, dentes e faces dentais envolvidas³¹, demanda conhecimentos específicos do cirurgião-dentista, e constitui documentação essencial para a tipificação do crime e o estabelecimento da pena, pelo esclarecimento de questões sobre a lesão, o instrumento utilizado para produção e suas consequências, sendo a falta da anotação ou a anotação incompleta prejudicial à

determinação denexo causal da lesão³². Embora o juízo de valor não seja competência do perito, seu laudo detalhado possibilita o enquadramento mais preciso da lesão nas sanções previstas em lei, e figuram-se como exemplo de lesões de natureza física classificadas penalmente como graves ou gravíssimas: fraturas maxilomandibulares com consequente incapacidade para as ocupações habituais por mais de 30 dias; fraturas dentais com perda coronária; perdas dentais decorrentes de fratura radicular ou coronoradicular; avulsão dental; debilidade permanentemente das funções mastigatória e/ou fonética ou comprometimento definitivo da estética dental durante o sorriso ou a conversação; lesões em tecidos moles da face com comprometimento significativo da estética facial, por cicatrizes ou paralisia dos músculos da expressão facial (deformidade permanente)³¹.

O cirurgião-dentista lotado em cargo oficial de perícia, ao realizar exames periciais, externa aptidão para identificar situações de abuso infantil, tanto físico quanto sexual, na presença de danos orais não

comuns, associados com danos corporais ou na região de cabeça e pescoço, com inconsistência entre a natureza dos danos e a explicação de suas origens, uma vez que traumas de abuso em face e boca incluem fratura dental em região anterior, laceração de lábio, mucosa e frênulo labial ou lingual, dentes ausentes ou deslocados, fratura de maxila e mandíbula e equimoses ou escaras em lábios, face ou pescoço^{4,13,33}.

DISCUSSÃO

A resistência dos tecidos dentais imprime papel relevante à Odontologia legal^{2,4}, principalmente na ausência de banco de dados datiloscópico ou precariedade dos remanescentes *post-mortem*, decorrente de crimes violentos, carbonização, acidentes fatais ou catástrofes, ou ainda processos de putrefação, esqueletização ou maceração, pela inviabilidade de aplicação de um método de reconhecimento visual ou outro método de identificação que não seja por meios odontológicos^{15,34}. Assim, há diversos relatos na literatura de casos de identificação positiva a partir da comparação dos dados da documentação

odontológica *ante-mortem*, fornecida pelos familiares de suposto desaparecido, com as particularidades odontológicas observadas em cadáveres encontrados nas condições referidas^{6,15,12,10,34,35,36}, e os respectivos autores concordam sobre a pertinência dos conhecimentos especializados do cirurgião-dentista para o sucesso da técnica.

A literatura analisada, de forma unânime, considera a identificação humana pela análise odontológica um método científico eficiente, confiável e de grande precisão. Contudo, ressalta-se que o sucesso da técnica sustenta-se na existência de remanescentes satisfatórios para confronto¹⁰, documentação prévia disponível e de qualidade e metodologia realizada de forma correta¹⁵. Ou melhor, o método apresenta-se conclusivo desde que as informações sejam interpretadas adequadamente, o que demanda conhecimentos odontológicos específicos^{15,21}. Constata-se que o sucesso de uma investigação não depende apenas de registros disponíveis e de boa qualidade, mas sim, e principalmente, do

conhecimento e experiência do profissional envolvido no processo³⁷, atentando-se para a demanda de um conhecimento interdisciplinar de todas as especialidades pertinentes, com amplo conhecimento da Odontologia³⁸.

A ausência de registros odontológicos *ante-mortem* conduz à procura por fotografias e vídeos que mostrem o sorriso como fontes alternativas, confirmando-se seu respeitável papel diante das identificações positivas relatadas nos trabalhos de Tinoco et al.¹⁹, Silva et al.³⁹ e Terada et al.³⁴, que afirmaram ser o formato dos dentes e suas posições relativas, além de certas características peculiares, suficientemente individualizadores para uma identificação positiva de desconhecidos, quando dentes, principalmente os anteriores, encontram-se posicionados nas bases ósseas do crânio e tem-se uma fotografia prévia disponível. Observa-se, pelos casos relatados por esses autores, que as fotografias *ante-mortem* evidenciam-se úteis na identificação humana tanto pela sobreposição de imagens - imagem fotográfica *ante-mortem* com imagem do crânio em

escala proporcional¹⁹, quanto pelo confronto de características odontológicas visíveis nessas imagens com as visualizadas nos cadáveres^{34,39}. Os supracitados recursos e particularidades muitas vezes passam despercebidos pelos Médicos-Legistas²², corroborando a indispensável presença do cirurgião-dentista nos processos de identificação humana como integrante da equipe pericial das Instituições oficiais¹⁹.

As radiografias representam uma ferramenta fundamental no processo de identificação humana, por meio da comparação de inúmeras características peculiares passíveis de observação⁶, levando a identificações positivas como relatado por Musse et al.³⁵ e Silva et al.⁶, mostrando-se a comparação dessas imagens radiográficas, devido às limitações que apresenta, muito dependente da experiência do perito³⁵. Na mesma linha de raciocínio, outros autores afirmaram que não raro estão presentes discrepâncias entre os dados confrontados, e, ainda assim, há possibilidade de uma identificação positiva se tais diferenças forem compatíveis com o tempo decorrido, tratamentos realizados ou o próprio

desenvolvimento fisiológico^{18,40}. A consideração do lapso temporal entre a documentação disponível e as características encontradas no desconhecido são de vital importância para evitar a determinação de pontos divergentes quando não o são¹², pois algumas anotações do prontuário odontológico podem confundir o profissional investido na função pericial, se este não possuir um conhecimento preciso da anatomia dental e das alterações que podem acometer os arcos dentais^{10,40}, reafirmando a valiosa participação do cirurgião-dentista nas perícias criminais discutidas.

Dados como restaurações realizadas ou modificadas, tratamentos endodônticos realizados, dentes extraídos ou implantes instalados e próteses confeccionadas, no intervalo de tempo entre os últimos registros *ante-mortem* anotados e os dados *post-mortem* observados, muitas vezes podem levar a uma falha no processo de identificação, estabelecendo-se equivocadas discordâncias¹², se analisados por profissional que não tenha a acurácia científica para tal análise como possuem os cirurgiões-

dentistas. Prontuários de qualidade duvidosa, com manutenção precária e dados incompletos, podem inviabilizar um processo de identificação humana adequado, retardar o tempo necessário para tal processo, demandar custos adicionais para exame de DNA^{10,40}, ou ainda contribuir para uma interpretação incorreta³⁷. Diante do exposto, diversos autores concordaram sobre a importância do cirurgião-dentista atuando nos Institutos oficiais de perícia¹⁰, por ser o profissional com conhecimento técnico-científico especializado¹², com habilidade e experiência necessárias, além de maior conhecimento e capacidade de interpretação das anotações constantes nas documentações fornecidas pelos cirurgiões-dentistas das supostas vítimas. Frente a limitações quanto a obter a mesma incidência do feixe de Rx, alterando-se a imagem radiográfica obtida³⁵, mesmo esses profissionais algumas vezes encontram dificuldades em tal interpretação, que dirá outro profissional que não tenha a formação específica nessa área.

Novos parâmetros representados por uso de tomografias computadorizadas,

análise do seio frontal e tecnologias de softwares que possibilitam uma imagem 3D a partir de fotografias têm sido estudados para auxiliar no processo de identificação humana odontológica².

As rugosidades palatinas, embora possam representar um dos únicos elementos passíveis de análise para identificação positiva de indivíduos edêntulos², apresenta limitações, ainda que controversas, encontradas na literatura: presença de rugas quase imperceptíveis²⁷, a possibilidade de alterações no padrão por cirurgias na região do palato, extração de dentes, idade⁴, hábitos de sucção dental ou tratamento ortodôntico com aplicação de pressão excessiva e prolongada¹⁶.

O processo de identificação humana pelos métodos primários⁹ é independente, ou seja, o estabelecimento de uma identificação positiva pela metodologia de análise dos aspectos odontológicos dispensa a imposição de outros exames de identificação, embora o exame de material biológico possa contribuir nos casos mais complexos⁶, principalmente quando o material de confronto, tanto *post-mortem* quanto

ante-mortem, não se apresenta de forma satisfatória, ou ainda na ausência desse último, pois os dentes são considerados excelentes fontes de material genético. Entretanto, podem haver limitações de aplicação dessa técnica em cadáveres extremamente carbonizados ou que permaneceram demasiado tempo submersos¹⁷. Portanto, convém ressaltar que o cirurgião dentista em cargo de perícia oficial pode indiscutivelmente contribuir em diversos casos de identificação humana, não somente pela avaliação de características físicas como também pela captação e encaminhamento de amostras de material biológico para análise de DNA, além da habilidade para extraí-las das peças dentais¹⁷.

A referência da linha neonatal apresenta-se como possibilidade de estimativa do período de sobrevivência de um bebê, por apresentar notável precisão em dias, embora a técnica preconizada seja a análise de alterações nos pulmões, coração e vasos adjacentes, impossibilitada quando o corpo é encontrado em estado de decomposição, putrefação ou esqueletizado³³. Embora a literatura

relate a necessidade de alguns dias de sobrevivência para que possam ser notadas, foram detectadas em germes dentais de um bebê que sobreviveu apenas 6 dias, o que permitiu concluir que a detecção possivelmente dependa do eixo de secção do dente, da espessura de secção, da fonte de luz, e que a ausência não seja indicativo de natimorto³³. Assim, tais linhas poderiam ser consideradas evidências apropriadas em crimes de infanticídio, cuja prova consistente fundamenta-se em estabelecer distinção entre nascido vivo e natimorto, sugerindo-se mais estudos com foco em detectá-las mais precisa e precocemente³³.

Durante o exame necroscópico minucioso, ocasionalmente, pode-se averiguar a presença de coloração rosada nos dentes, em mortes por considerável trauma físico, estrangulamento, afogamento ou envenenamento por barbitúricos, apesar de não ser fator patognomônico nem ter relação comprovada com a causa da morte⁴¹. Portanto, sua observação requer ponderação para evitar interpretações equivocadas, pois tal alteração cromática pode estar associada eventualmente com

tratamentos endodônticos realizados, reabsorção dental interna e alterações sistêmicas como febre tifoide, em vida, ou com a projeção das hifas de fungos saprófitos, em amostras arqueológicas⁴¹, e, apesar da considerável associação desse fenômeno com casos de asfixia, mais estudos são necessários para estabelecer relevância nos achados *post-mortem*.

A identificação humana nas situações de desastres em massa apresenta-se complexa, muito devido às condições que se encontram os corpos, muitas vezes inúmeros e mutilados, carbonizados, macerados ou em decomposição, além da pressão por identificações das vítimas. Alguns autores relataram uma casuística de aproximadamente 70% das identificações baseadas em evidências odontológicas²⁶, possibilitando afirmar que a Odontologia Legal possui um papel crucial no processo de identificação das vítimas dessas tragédias, especialmente nos casos onde predominam a destruição, a fragmentação e/ou a carbonização dos corpos. Ademais, conhecimentos especializados

consolidam-se essenciais para a coleta e manuseio dos remanescentes em função da fragilidade que muitas vezes apresentam, assim como para a interpretação dos achados, devido a consideráveis alterações, principalmente por incineração, com intuito de evitar tanto perdas desnecessárias e possivelmente comprometedoras de um processo futuro de identificação humana quanto apreciações equivocadas^{11,14}.

As impressões labiais e as marcas de mordida normalmente passam despercebidas ao olhar médico-legal ou de peritos de local de crime sem olhar treinado, apesar do papel relevante nas investigações criminais, e requerem interpretação cuidadosa, muitas vezes complexa²¹. A qualidade e precisão das marcas de mordida dependem do local onde foram observadas, tempo decorrido e semelhanças na posição dos dentes em indivíduos distintos²⁹, fatos também relatados por Kennedy³⁰, especialmente quanto à aparência afetada por movimentos no momento da sua realização, deformação influenciada pela localização anatômica e distorções

teciduais e à questionável qualidade do registro e preservação, corroborando com outros estudos que salientaram a necessidade de exame o mais breve possível pelo cirurgião-dentista, prevenindo a perda de evidência valiosa, uma vez que apresentam deformação precoce, tanto em vivos quanto em cadáveres^{13,27,29}. Apesar das limitações, há casos de sucesso relatados na literatura, e talvez um dos mais famosos seja a condenação de Ted Bundy, em 1979, devido a uma marca de mordida deixada no corpo de uma vítima³⁰. Estudos ressaltaram que características individuais como fraturas, giroversões, apinhamentos, desgaste oclusal e malformações congênitas facilitam a interpretação^{27,29}. Ademais, a quantidade de saliva depositada nessas marcas é geralmente muito pequena, tornando necessário emprego de métodos específicos de coleta, para que se consiga a máxima quantidade possível de material biológico. Entretanto, apesar de tais impressões constituírem vestígios frequentemente encontrados em crimes de natureza sexual, seu desprezo é considerável,

salientando como fato imprescindível para o reconhecimento e a adequada manipulação e interpretação dessas evidências um perito experiente, com maior conhecimento sobre as características odontológicas, as formas apropriadas de coletar e manipular as referidas evidências e ainda estabelecer uma conexão entre essas marcas e um indivíduo suspeito.

A presença de lesões em face, cabeça e pescoço frequentemente simboliza abuso infantil², e equimoses, abrasões e lacerações em padrão oval normalmente sinalizam marcas de mordida³³. Contudo é preciso reconhecer que essas marcas também se apresentam como consequência de brigas violentas e desavenças escolares, principalmente tratando-se de crianças pequenas. Outras lesões como petéquias no palato sem causa aparente, particularmente na junção do palato duro com palato mole, podem constituir evidência de sexo oral forçado, e o diagnóstico de doenças sexualmente transmissíveis afetando a região perioral em crianças na idade pré-puberal é fator patognomônico de abuso

sexual³³. Evidências essas que representam o reconhecimento de abuso infantil auxiliado pelo cirurgião-dentista.

Na maioria dos países desenvolvidos, o cirurgião-dentista faz parte da equipe forense de investigação³⁸, mas no Brasil, apesar das prerrogativas previstas em lei^{5,7}, ainda muitas Instituições Oficiais de Perícia não contam com profissionais da área odontológica, com funções definidas, na sua equipe¹, muitas vezes propiciando a falta de análise científica adequada e subestimação das evidências disponíveis³⁸. Atualmente, o cargo de Perito Odontologista está devidamente regulamentado em 14 Estados brasileiros, embora a realidade ainda se apresente insatisfatória diante da importância da contribuição da Odontologia nas perícias criminais, segundo o mapa divulgado pela Associação Brasileira de Odontologia Legal (ABOL) - Figura 1. Em muitos Estados, há Peritos Criminais cirurgiões-dentistas atuando em funções que seriam pertinentes ao cargo de um Odontologista, mas como o Estado não possui o cargo, acaba ocorrendo esse “deslocamento” e, em outros, ainda,

verifica-se a presença de Peritos Criminais com formação em Odontologia, mas não vinculados a funções de um Odontologista.

Essa realidade conduz, muitas vezes, a uma minimização dos danos odontológicos, podendo prejudicar o seu adequado enquadramento nas legislações civil e penal pertinentes. O exame pericial não realizado por um cirurgião-dentista, quando a região de cabeça e pescoço encontra-se comprometida, arrisca não serem as mais justas a quantificação das injúrias faciais ou perdas dentais e sua repercussão no organismo¹, restando ao indivíduo lesado conviver com a debilidade ou deformidade sofrida, com possibilidades reduzidas de ver seu agressor responder devidamente pelo crime cometido e pleitear uma indenização compatível. Garbin et al.³² observaram lesões no complexo maxilomandibular potencialmente graves/gravíssimas, classificadas como lesões corporais de natureza leve, desqualificação essa decorrente de falhas em uma descrição precisa no laudo pericial, lapsos nos registros das lesões mencionadas, desconhecimento da nomenclatura anatômica

odontológica, menção da lesão sem especificar o elemento dental envolvido e, eventualmente, sequer alusão a injúrias nessas estruturas apesar dos relatos das vítimas. Silva et al.³¹ fizeram referência a outros dois estudos, que respectivamente encontraram um grande número de mulheres vítimas

de violência apresentando lesões em região de cabeça e pescoço e a região oral sendo a mais atingida em mulheres vítimas de agressões físicas, o que corrobora com os achados de Chiaperini et al.⁴².

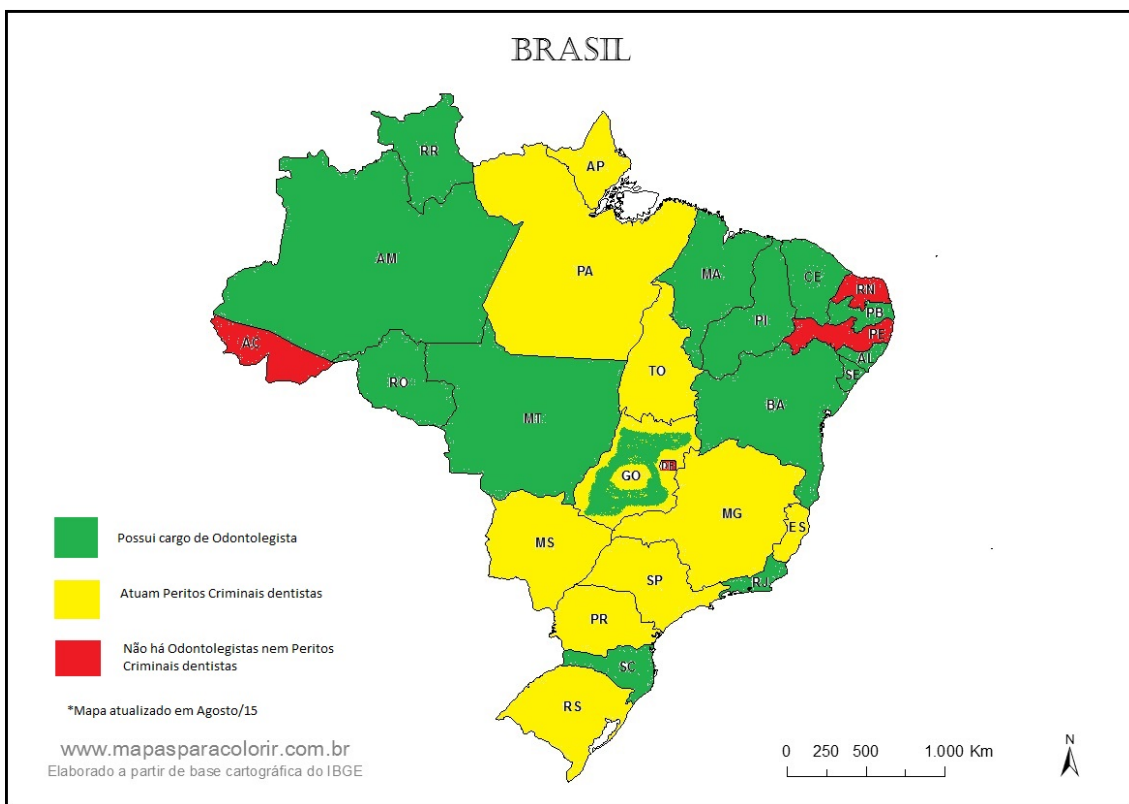


Figura 1 - Mapeamento do cargo de perito odontologista no Brasil, divulgado pela ABOL⁴³.

O cirurgião-dentista, pelos seus primordiais conhecimentos técnico-científico especializados, é o profissional de mais adequada competência para realizar exames periciais na região de cabeça e

pescoço ou vestígios correlatos, e enquanto essas perícias forem realizadas por profissionais não vinculados à área da Odontologia, a prova pericial produzida pode ser, em juízo, suscitada de nulidade por

vício formal, por não cumprirem as exigências de formação acadêmica na área e concurso público específico para o provimento do cargo, com detalhamento de suas funções em regulamento.

CONSIDERAÇÕES FINAIS

Pela literatura estudada foi possível ilustrar a notável relevância da Odontologia Legal em diversos aspectos da esfera criminal e a unânime concordância sobre a necessidade da alocação de

profissional dessa área nas Instituições de perícia oficial, considerando a importância vital do conhecimento técnico-científico especializado. Entretanto, mesmo com os inúmeros trabalhos publicados na literatura, abordando as diversas peculiaridades do presente tema, o desafio de novas pesquisas implica em aprimorar a precisão dos parâmetros pertinentes, procurando minimizar as limitações existentes.

ABSTRACT

Forensic Odontology as a forensic science involves the proper management, evaluation and presentation of dental evidence in the interest of justice. The fieldwork of dentist as a part of expert team in official Institutes of expertise is restricted to dental data analysis only, but can extend to other areas if circumstances so require. However, despite their important role in the human identification process, identification and interpretation of bite marks and lip impressions as related traces, in the examination and evaluation of bodily injuries affecting the stomatognathic system, in addition to other duties, a large number of forensic institutions does not have a forensic dentist in their team of specialists. This situation probably implies lack of adequate technical and scientific analysis and underestimation of available evidences. A multidisciplinary approach with dentist in expert staff means benefits to the victim and their families, allowing the outcome of the investigation probably to identify and punish the offender. The aim of this study was to review the literature to present the role of forensic dentists, holders of specialized knowledge, as members of the official framework of expert performance, demonstrating their contributions, peculiarities and importance. It was possible to observe the remarkable relevance of Odontology in diverse aspects of the criminal sphere besides the unanimous agreement on the need for the presence of this professional in the official forensic

Institutes. However, despite several published works on peculiarities of this theme, the challenge of new researches includes improvement in the accuracy of parameters due to minimize some limitations.

KEYWORDS

Forensic Dentistry; Expert Testimony; Victims Identification; Forensic Human Identification.

REFERÊNCIAS

1. Silveira EMSZSF. A importância do odontologista dentro do Instituto Médico Legal. *Rev Bras Med Trab.* 2013;11(1):34-9.
2. Vinutha YJ, Krishnapriya V, Shilpa G, Vasanti D. Forensic dentistry: A pedodontist's perspective. *Journal of Medicine, Radiology, Pathology & Surgery.* 2015;1(2):8-14. DOI: <http://dx.doi.org/10.15713/ins.jmrps.9>.
3. Conselho Federal de Odontologia. Aprova a Consolidação das Normas para Procedimentos nos Conselhos de Odontologia. Resolução n. 63, de 19 de abril de 2005 (Atualizada em Julho de 2012).
4. Datta P, Sood S. Contemporary practices employed in forensic odontology. *Indian Journal of Forensic Odontology.* 2012;5(1):5-10.
5. Brasil. Lei n. 5.081, de 24 de agosto de 1966. Regula o exercício da Odontologia. Disponível em: http://www.planalto.gov.br/ccivil_03/leis/l5081.htm. Acesso em: 30 de março de 2015.
6. Silva RF, Daruge Jr E, Pereira SDR, Almeida SM, Oliveira RN. Identificação de cadáver carbonizado utilizando documentação odontológica. *Rev. Odonto Ciênc.* 2008;23(1):90-3.
7. Brasil. Lei n. 12.030, de 17 de Setembro de 2009. Dispõe sobre as perícias oficiais e dá outras providências. Disponível em: http://www.planalto.gov.br/ccivil_03/_ato2007-2010/2009/lei/l12030.htm. Acesso em: 30 de março de 2015.
8. Melo SL, Santana Santos T, Nascimento EDO, Marzola C, Oliveira e Silva ED, Gerbi M. A importância da odontologia forense em acidentes em massa. *Revista ATO.* 2010;10(4):208-16.
9. New INTERPOL DVI Guide 2014. Disponível em: <http://www.interpol.int/INTERPOL-expertise/Forensics/DVI-Pages/DVI-guide>, como DVI Guide (new version 2013). Acesso em: 07 de agosto de 2015.
10. Silva R, Pereira S, Daruge E, Daruge Junior E, Franceschini Junior L. A confiabilidade do exame odontológico na identificação humana. *Robrac.* 2004;13(35):46-50.
11. Marín L, Moreno F. Odontología Forense: identificación odontológica de cadáveres quemados. Reporte de dos casos. *Revista Estomatología.* 2004;12(2):57-70.
12. Scoralick RA, Barbieri AA, Moraes ZM, Franceschini Jr L, Daruge Jr E, Naressi SCM. Identificação humana por meio de estudo de imagens radiográficas odontológicas: relato de caso. *Rev Odontol UNESP.* 2013;42(1):67-71.
13. Gupta S, Agnihotri A, Chandra A, Gupta OP. Contemporary practice in forensic odontology. *J Oral Maxillofac Pathol.* 2014;18(2):244-50. DOI: <http://dx.doi.org/10.4103/0973-029X.140767>.
14. Reesu GV, Augustine J, Urs AB. Forensic considerations when dealing with incinerated human dental remains. *J Forensic Leg Med.* 2015;29:13-7. DOI: <http://dx.doi.org/10.1016/j.jflm.2014.10.006>.
15. Montenegro JB, Santos IGM, Santiago APACS, Soriano EP, Carvalho MVD. A contribuição da odontologia legal em um caso de exumação judicial para identificação. *Derecho y Cambio Social [Internet].* 2012 10/12/2013; 30 - Ano IX:[1-13 pp.]. Available from: http://www.derechoycambiosocial.com/revista030/odontologia_legal.pdf.
16. Coutinho CGV, Ferreira CA, Queiroz LR, Gomes LO, Silva UA. O Papel do odontologista nas Perícias criminais. *RFO, Passo Fundo.* 2013;18(2):217-23. DOI:

- <http://dx.doi.org/10.5335/rfo.v18i2.3399>.
17. Mattana C, Fernandes MM, Tinoco R, Oliveira RN, Mattana R, Rodrigues B. Importância pericial do DNA e a participação do odontologista. *Brazilian Journal of Forensic Sciences, Medical Law and Bioethics*. 2012;2(1):5:65-82.
 18. Kolude B, Adeyemi BF, Taiwo JO, Sigbeku OF, Eze UO. The role of forensic dentist following mass disaster. *Annals of Ibadan Postgraduate Medicine [Internet]*. 2010; 8(2):[111-7 pp.].
 19. Tinoco RLR, Martins EC, Daruge Jr E, Daruge E, Prado FB, Caria PHF. Dental anomalies and their value in human identification: a case report. *J Forensic Odontostomatol*. 2010;28(1):39-43.
 20. Maldonado MB, Briem Stamm AD. Métodos para estimación de edad dental: un constante desafío para el odontólogo forense. *Gaceta internacional de ciencias forenses*. 2013(6):12-22.
 21. Grover HS, Bhardwaj A, Prateek. Forensic odontology: an overview. *Indian Journal of Forensic Odontology*. 2012;5(3):113-21.
 22. Sharma S, Gopalakrishnan D, Viswanathan V, Patil S. Dental anomalies - Important tools for identification. *Journal Indo-Pacific Academy of Forensic Odontology*. 2011;2(1):7-10.
 23. Vodanović M, Brkić H. Dental profiling in forensic sciences. *Rad 514 Medical Sciences*. 2012(38):153-62.
 24. Janardhanan M, Umadethan B, Biniraj K, Kumar R, Rakesh S. Neonatal line as a linear evidence of live birth: estimation of postnatal survival of a new born from primary tooth germs. *J Forensic Dent Sci*. 2011;3(1):8-13. DOI: <http://dx.doi.org/10.4103/0975-1475.85284>.
 25. Herrera LM, Serra MC, Fernandes CMS. Estimativa da altura por dimensões dentárias: uma revisão da literatura. *Revista Brasileira de Odontologia Legal - RBOL*. 2014;1(1):18-29.
 26. Stavrianos C, Kokkas A, Andreopoulos E, Eliades A. Applications of forensic Dentistry: Part-1. Research *Journal of Medical Sciences*. 2010;4(3):179-86.
 27. Ata-Ali J, Ata-Ali F. Forensic dentistry in human identification: A review of the literature. *J Clin Exp Dent*. 2014;6(2):e162-7. DOI: <http://dx.doi.org/10.4317/jced.51387>.
 28. Stamm ADB. Propuesta de nueva clasificación de huellas labiales a través de estudio preliminar comparativo en población militar argentina. *Revista Brasileira de Odontologia Legal - RBOL*. 2014;1.
 29. Verma K, Joshi B, Joshi CH, MP RP. Bite marks as physical evidence from the crime scene - an overview. 2013;2(1). DOI: <http://dx.doi.org/10.4172/scientificreports.605>.
 30. Kennedy DM, Stanton JA, García JA, Mason C, Rand CJ, Kieser JA, Tompkins GR. Microbial analysis of bite marks by sequence comparison of streptococcal DNA. *PLoS One*. 2012;7(12):e51757.
 31. Silva RF, Prado MM, Garcia RR, Daruge Junior E, Daruge E. Atuação profissional do cirurgião-dentista diante da Lei Maria da Penha. *RSBO*. 2010;7(1):110-6.
 32. Garbin CAS, Rovida TAS, Garbin AJI, Saliba O, Dossi AP. A importância da descrição de lesões odontológicas nos laudos médico-legais. *Rev Pós Grad - RPG*. 2008;15(1):59-64.
 33. American Academy of Pediatrics Committee on Child Abuse and Neglect and the American Academy of Pediatric Dentistry. Guideline on oral and dental aspects of child abuse and neglect. *Clinical Guidelines Reference Manual*. 2010;36(6):167-70.
 34. Terada ASSD, Leite NLP, Silveira TCP, Secchieri JM, Guimarães MA, Silva RHA. Identificação humana em odontologia legal por meio de registro fotográfico de sorriso: relato de caso. *Rev Odontol UNESP*. 2011;40(4):199-202.
 35. Musse JO, Marques JAM, Vilas Boas CDF, Souza RSV, Oliveira RN. Importância pericial das radiografias panorâmicas e da análise odontológica para identificação humana: relato de caso. *Rev Odontol UNESP*. 2011;40(2):108-11.
 36. Silva RF, Prado MM, Barbieri AA, Daruge Jr. E. Utilização de registros odontológicos para identificação humana. *RSBO*. 2009;6(1):95-9.
 37. Lorkiewicz-Muszyńska D, Przysańska A, Glapiński M, Kociemba

- W, Žaba C. Difficulties in personal identification caused by unreliable dental records. *J Forensic Leg Med.* 2013;20(8):1135-8. DOI: <http://dx.doi.org/10.1016/j.jflm.2013.09.003>.
38. Shamim T. Forensic odontology. *J Coll Physicians Surg Pak.* 2012;22(4):240-5.
39. Silva RF, Pereira SD, Prado FB, Daruge E. Forensic odontology identification using smile photograph analysis--case reports. *J Forensic Odontostomatol.* 2008;26(1):12-7.
40. Silva RF, Oliveira CFP, Souza POC, Rodrigues LG, Mundim MBV, Franco A, Picoli FF. Repercussões Periciais diante de Falha no Preenchimento de Prontuário Odontológico – Relato de Caso Pericial. *Brazilian Journal of Forensic Sciences, Medical Law and Bioethics.* 2015;4(2):209-17. DOI: [http://dx.doi.org/10.17063/bjfs4\(2\)y2015209](http://dx.doi.org/10.17063/bjfs4(2)y2015209).
41. Thapar R, Choudhry S, Sinha A, Bali R, Shukla D. Pink tooth phenomenon: an enigma? *J Forensic Leg Med.* 2013;20(7):912-4. DOI: <http://dx.doi.org/10.1016/j.jflm.2013.07.004>.
42. Chiaperini A, Bérnago AL, Bregagnolo LA, Bregagnolo JC, Watanabe MGC, Silva RHA. Danos bucomaxilofaciais em mulheres: registros do Instituto Médico-Legal de Ribeirão Preto (SP), no período de 1998 a 2002. *Rev. Odonto Ciênc.* 2009;24(1):71-6.
43. Associação Brasileira de Ética e Odontologia Legal - ABOL. Pesquisa sobre a presença dos odontologistas nos Estados brasileiros. <http://portalabol.com.br/mapa-ol.html>. Acesso em 15/08/2015.